Lane Medical Libr.

Aus der Chirurgischen Universitätsklinik zu Greifswald.
Direktor: Geheimrat Professor Dr. Pels Leusden

1931

Die Belastungsfähigkeit der Amputationsstümpfe bei Amputationen der unteren Extremitäten

Inaugural-Dissertation

zur

Erlangung der Doktorwürde

in der

Medizin, Chirurgie und Geburtshilfe

der Hohen Medizinischen Fakultät

der Universität Greifswald

vorgelegt von

Günther Goldbach
aus Crossen a/Oder

Greifswald
Buchdruckerei Hans Adler, Inhaber: E. Panzig & Co.
1931

Eingereicht im Juni 1931.

Gedruckt mit Genehmigung der Hohen Medizinischen Fakultät der Universität Greifswald.

Dekan: Prof. Dr. med. F. Proell.
Referent: Prof. Dr. Sommer.
Correferent: Geh. Med.-Rat Prof. Dr. Pels Leusden.

Amputationen sind Notoperationen, welche nur vorgenommen werden, wenn sich keine andere Möglichkeit, das Körperglied zu erhalten, findet. So bildet einen großen Teil der Amputierten das Heer der Verletzten. Aber auch bei diabetischer und arteriosklerotischer Gangraen ist die Amputation das einzige, sichere Mittel, dem Fortschreiten Einhalt zu tun. Ferner können in seltenen Fällen maligne Tumoren, progrediente Infektionen (Gasbrand) an den unteren Extremitäten dazu zwingen, die Amputation vorzunehmen.

Ist man zur Amputation gezwungen, so wird es natürlich das Bestreben des Operateurs sein, einen Stumpf zu erzielen, welcher möglichst belastungsfähig ist. Daß diesem Bestreben im Augenblicke der Operation Grenzen gesetzt sind, ist klar. Am geeignetesten sind Fälle, bei denen ein überflüssiger Gliedabschnitt fortfällt. Bei Gangraen, fortschreitender Phlegmone steht das Lebenrettende des Eingriffs, der Wunsch möglichst einfache Wundverhältnisse zu schaffen, im Vordergrunde. Die Funktionsfähigkeit des Stumpfes ist cura posterior.

Von diesem Gesichtspunkt aus sollen im Folgenden die Resultate, welche bei den Amputierten der Greifswalder Universitätsklinik in den letzten 10 Jahren erzielt worden sind, betrachtet werden. In den Jahren von 1919—1929 wurden in der Greifswalder Chirurgischen Universitätsklinik 60 Amputationen an den unteren Extremitäten vorgenommen. Zur Nachuntersuchung erschienen davon 16. Von diesen sind 6 im Oberschenkel und 10 im Unterschenkel amputiert worden. Ohne Nennung des Grundes sind 30 von der Nachuntersuchung fortgeblieben. Der Rest von 14, d. h. fast 25 % der Amputierten, ist inzwischen verstorben.

Bei den 60 Amputierten handelt es sich um folgende Fälle: Verletzungen: 14; Senile Gangraen: 10; Fußgelenkstuberkulose: 8; Kniegelenkstuberkulose: 6; Nachamputa-

tionen wegen Ulcus prominens, Amputationsneurom: 5; Frostgangraen: 4; Osteomyelitis: 2; Gasbrand: 2; Maligne Tumoren: 2; Arthritis deformans des Kniegelenks: 1; Ulcus cruris: 1; Narbenulcus: 1; Ulcus pedis nach alter Kriegsverletzung: 1; Tabische Atrophatie im Kniegelenk, Erguß: 1; Ulcus trophikum: 1; Ulcus trophikum, Fußgelenksphlegmone: 1.

Die Mortalitätsziffer bei den einzelnen Krankheiten betrug bei Gangraen und malignen Tumoren 100 %. Es erhellt daraus, daß die Amputation in diesen Fällen nur eine Palliativoperation ist, denn man beseitigt nur ein Symptom und nicht die Krankheit. Es bleibt sich in diesen Fällen natürlich gleich, wo man amputiert, denn es bleibt ja immer nur eine Palliativoperation, wo man mit einem Dauererfolg nicht rechnen kann.

Bei 16 zur Nachuntersuchung erschienenen handelt es sich um:

Fall 1. Ernst B., z. Zt. wegen Analfistel in der Chir. Universitätsklinik.

1914 Querschläger am linken Knie. Hohe Amputatio femoris sin.

Nachuntersuchung 26. 4. 1929: Stumpflänge 21 cm. vom Trochanter major. Der Stumpf ist gut mit Weichteilen gedeckt. Auf der Rückseite 17 cm. lange, glatte, reizlose Narbe. An der Unterseite des Stumpfes eine von der Drainage herrührende Einziehung, ebenfalls reizlos. Der Stumpf ist gut belastungsfähig. Patient geht vorübergehend mit einer Krücke, da er wegen der bestehenden Analfistel keine Prothese tragen kann. Prothese sitzt sonst gut und macht keine Beschwerden.

Fall 2. Karl H. Vom 5. 1. 27—23. 3. 27 wegen alter Kniegelenkstuberkulose links in der Chir. Universitätsklinik.

Amputatio femoris sin. im mittleren Drittel.

Entlassungsbefund: Wunde fast vernarbt. Nach Maßnahme einer Prothese vorläufig entlassen.

1. 8. 27: Der Amputationsstumpf ist sehr gut gepolstert. Die Narbe liegt auf der Rückseite, fistelt nicht

und ist reizlos. Der Stumpf ist im linken Hüftgelenk gut beweglich. Patient wird mit Prothese entlassen.

20. 3. 28: Es besteht ein Ulcus prominens von Zehnpfennigstückgröße. Ätzen mit Argentum nitr., Salbenverband mit Argentum nitr. Patient soll sich bald wieder vorstellen.

Nachuntersuchung am 26. 3. 29: Der Stumpf ist gut gepolstert. Stumpflänge 26 cm. vom Trochanter major. Der Stumpf ist gut beweglich und gut belastungsfähig. Auf der Rückseite befindet sich eine 16 cm. lange, reizlose Narbe. Umfang des Oberschenkels 14 cm. oberhalb des Stumpfendes rechts 50 cm., links 50 cm. Patient trägt eine Prothese mit Hüftgürtel, welche sich auf den Sitzbeinhöcker stützt.

Fall 3. Karl B. Vom 21. 12. 24—4. 2. 25 wegen Oberschenkelschußverletzung mit Durchtrennung des Knochens und der Arteria femoralis links in der Chir. Universitätsklinik.

Amputatio femoris sin. im mittleren Drittel.

Entlassungsbefund: Stumpf fast verheilt.

Nachuntersuchung am 26. 3. 29: Stumpflänge 18 cm. vom Trochanter major. Der Stumpf ist gut gepolstert und gut beweglich. Auf der Rückseite 15 cm. lange, quergestellte, reizlose Narbe. Patient kann den Stumpf ohne Beschwerden gut belasten. Umfang 16 cm. oberhalb des Stumpfendes rechts 54 cm., links 45 cm. Patient trägt Prothese mit Hüftgürtel, welche am Sitzbeinhöcker angreift.

Fall 4. Wilhelm R. Vom 28. 10. 28—19. 12. 28 wegen Arthritis deformans des rechten Kniegelenks in der Chir. Universitätsklinik.

Amputatio femoris dextr. in der Mitte.

Entlassungsbefund: Stumpf sieht gut aus.

Nachuntersuchung am 27. 3. 29: Auf der Rückseite befindet sich eine 10 cm. lange, glatte, reizlose Narbe. Der 22 cm. lange Stumpf ist gut gepolstert, gut beweglich und gut belastungsfähig. Umfang des Oberschen-

kels 14 cm oberhalb des Stumpfendes rechts 48 cm, links 52 cm. Die Prothese mit beweglichem Kniegelenk greift am Sitzbeinknorren an, sie ist mit Hüftgürtel versehen.

Fall 5. Ernst B. Vom 20. 3. 25—28. 6. 25 wegen Abriß des linken Unterschenkels bis zu den Femurkondylen durch Maschinenverletzung in der Chir. Universitätsklinik.

Amputatio femoris sin. im unteren Drittel. Reamputatio femoris sin. ca. 3 cm höher wegen Ulcus prominens.

Entlassungsbefund: Allgemeinbefinden gut, nicht mehr anämisch. Länge des Oberschenkelstumpfes vom Trochanter major 24,5 cm., von Spina iliaca ant. sup. 34,5 cm. Umfang 20 cm. unterhalb der Spina iliaca ant. sup. rechts 47 cm., links 46 cm. Wunde völlig reizlos.

19. 7. 26: Gut verheilter Amputationsstumpf links. Länge des Stumpfes vom Trochanter major 24,5 cm., von Spina iliaca ant. sup. 34 cm. Umfang 20 cm. unterhalb der Spina iliaca ant. sup. rechts 50 cm., links 42 cm. Keine Schmerzen, auch nicht beim Gehen. Patient klagt über Erlahmen des Beines bei langem Stehen. Es wird Patient, welcher Schmied ist, zu Berufswechsel geraten.

2. 11. 26: Patient klagt über Schmerzen am Stumpf, besonders an der hinteren Seitenfläche. Es hat sich ein Druckabsceß gebildet, welcher eröffnet wird.

12. 3. 26: Amputationsstumpf ist reizlos.

Nachuntersuchung am 26. 3. 29: Länge des Stumpfes vom Trochanter major 24 cm. Umfang 20 cm unterhalb der Spina iliaca ant. sup. rechts 52 cm, links 40 cm. Der Stumpf, welcher wenig gepolstert ist, ist gut beweglich. 7 cm lange, senkrechte, mit dem Knochen verwachsene Narbe. An der Rückseite Narbenkeloid. Am Knochen Druckschmerz (Amputationsneurom?). Patient belastet deswegen den Stumpf nicht. Patient trägt eine Prothese mit beweglichem Knie- und Fußgelenk,

mit Beckengurt und Trochanterstütze. Patient ist jetzt Bandagist.

Fall 6. Ferdinand W. Vom 7. 7. 24—9. 9. 24 wegen Ulcus cruris links in der Chir. Universitätsklinik.

Amputatio femoris sin. nach Gritti.

Entlassungsbefund: Wunde vollkommen verheilt, Stumpf noch etwas druckempfindlich.

Nachuntersuchung am 28. 3. 29: Länge des Stumpfes vom Trochanter major 41 cm. Der Stumpf ist gut gepolstert. Die Haut über dem Stumpf ist gut verschieblich. Auf der Rückseite des Stumpfes 14 cm lange, glatte, reizlose Narbe. Umfang 30 cm unterhalb der Spina iliaca ant. sup. rechts 52 cm, links 39 cm. Patient trägt, da seine Prothese entzwei ist, einen Stelzfuß, belastet also den Stumpf direkt.

Fall 7. Bruno B. Vom 16. 4. 26—20. 5. 26 wegen schlecht geheilter linksseitiger Tibiafraktur in der Chir. Universitätsklinik.

Amputatio cruris sin. in der Mitte.

Entlassungsbefund: Wunde bis auf eine kleine Stelle am inneren Wundwinkel völlig verheilt. Prothese beantragt.

27. 7. 26: Narbe völlig reizlos, keinerlei Druckschmerz am Stumpf.

20. 4. 27: Der Stumpf ist gut mit Weichteilen gepolstert. Die Narbe auf der Rückseite ist reaktionslos. Linkes Kniegelenk normal beweglich. Einige frische Druckstellen durch Prothesendruck am Fibulaköpfchen, an der unteren Tibiaspitze und an der Tuberositas tibiae. Umfang des Stumpfes auf der halben Höhe 29 cm. Umfang des Oberschenkels 25 cm unterhalb der Spina iliaca ant. sup. rechts 50 cm, links 42 cm. Prothesenverbesserung.

Nachuntersuchung am 28. 3. 29: Die Narbe auf der Rückseite ist reizlos. Der Stumpf ist gut mit Weichteilen gepolstert, nicht druckempfindlich, und läßt sich gut belasten. Linkes Kniegelenk gut beweglich. Umfang des Oberschenkels 12 cm oberhalb der Mitte der

Patella rechts 41 cm, links 32,5 cm. Patient trägt eine Prothese mit beweglichem Kniegenk, welche an der Kniescheibe angreift und einen Schultergurt besitzt.

Fall 8. Fritz D. Vom 13. 2. 23—25. 4. 23 wegen Tuberkulose des rechten Fußgelenkes in der Chir. Universitätsklinik. Amputatio cruris dextr. in der Mitte (König).

Entlassungsbefund: Der Amputationsstumpf des Unterschenkels ist tadellos verheilt. Sämtliche Narben sind verheilt. Keine Fisteln. Knochenstumpf genügend mit Weichteilen gepolstert. Rechtes Hüft- und Kniegelenk sind aktiv und passiv völlig normal und frei beweglich. Prothese ist beantragt.

Nachuntersuchung am 23. 3. 29: Unterschenkelamputation 23 cm unterhalb des Kniegelenkspaltes. Über dem Stumpf ist die Haut überall dick und verschieblich. Auf der Rückseite quergestellte, reizlose Narbe. Keine Neurombildung. Keinerlei Beschwerden bei Belastung des Stumpfes. Umfang des Oberschenkels 20 cm oberhalb der Mitte der Patella rechts 47 cm, links 50 cm. Patient benutzt ein Kunstbein, das sich gegen die Tibiakondylen stützt und oben unter Schnürung gegen den Sitzbeinknorren.

Fall 9. Irma L. Vom 17. 8. 25—1. 10. 25 wegen Tuberkulose des rechten Fußgelenkes in der Chir. Universitätsklinik. Amputatio cruris dextr. in der Mitte (König).

Entlassungsbefund: Stumpf 23 cm lang, Narbe auf der Unterseite des Stumpfes, Wunde in guter Granulation. Patientin wird, nachdem Prothese angemessen ist, auf Wunsch entlassen.

Nachuntersuchung am 28. 3. 29: Der Stumpf ist 23 cm vom Kneigelenkspalt lang. Stumpf gut gepolstert. 12 cm lange, halbkreisförmige Narbe, welche über dem Tibiastumpf druckschmerzhaft ist. Stumpf sonst unempfindlich. Umfang des Oberschenkels 14 cm oberhalb der Mitte der Patella rechts 42 cm, links 52 cm. Patient benutzt eine Prothese mit beweglichem Kniegelenk und beweglichem Gummifuß, welche am Sitzbeinhöcker angreift. Prothese sitzt gut.

Fall 10. Martha D. Vom 3. 5. 28—22. 6. 28 wegen Fußgelenkstuberkulose rechts in der Chir. Universitätsklinik.

Amputatio cruris dextr. an der Grenze zwischen mittlerem und unterem Drittel.

Entlassungsbefund: Wunde gut verheilt, wenig druckempfindlich.

Nachuntersuchung am 26. 3. 29: Amputationsstumpf 18 cm vom Kniegelenkspalt, gute Beweglichkeit des Kniegelenkes. Auf der Unterseite des Stumpfes 10 cm lange, quergestellte, reizlose Narbe. Der Stumpf ist gut mit Weichteilen gedeckt, nur die vordere Tibiakante liegt direkt unter der Haut. Der Stumpf ist mäßig gut belastungsfähig. Knirschen in beiden Kniegelenken. Umfang des Oberschenkels 14 cm oberhalb der Mitte der Patella rechts 34 cm, links 39 cm. Patientin trägt eine Prothese mit beweglichem Knie- und Fußgelenk, welche sich auf den Sitzbeinhöcker stützt.

Fall 11. Hubert B. Vom 6. 9. 26—9. 3. 27 wegen Aneurysma der Arteria femoralis links nach Stich in den Oberschenkel und Gangraen des Fußes in der Chir. Universitätsklinik.

Beseitigung des Aneurysma, Amputatio cruris sin. an der Grenze zwischen mittlerem und unterem Drittel.

Entlassungsbelund: Wunde am Stumpf fast p. sec. geschlossen, mit Schorf bedeckt, ebenso Drainagestelle am Oberschenkel, Beweglichkeit im Knie- und Hüftgelenk gut. Geringe Atrophie im linken Bein gegen rechts.

Vom 15. 8. 27—24. 9. 27 wegen Beschwerden am Amputationsstumpf, Ulcus. Der Knochen wird mit Weichteilen gedeckt.

Aufnahmebefund: Auf der Spitze des Stumpfes befindet sich ein 2 cm großes Ulcus mit etwas erhabenen Rändern und schmierigen Granulationen auf dem Grunde. Die umgebenden Hautpartien sind hart und unnachgiebig. Der Knochenstumpf ist genügend überpolstert, keine Fistel. Die alte Operationswunde an der Innenseite des Oberschenkels ist reizlos. Das Unterscheidungsvermö-

gen für warm/kalt ist vom Kniegelenk abwärts deutlich herabgesetzt. Umfang des Oberschenkels 25 cm, unterhalb der Spina iliaca ant. sup. rechts 50 cm, links 44 cm. Reamputation.

Entlassungsbefund: Knochen fast vollkommen mit Weichteilen bedeckt, übrige Wunde gut verheilt.

14. 12. 27: Der Stumpf ist gut belastungsfähig.

Nachuntersuchung am 26. 3. 29: Patient, welcher früher Landarbeiter war, hat seinen Beruf gewechselt und ist Händler geworden. Der Stumpf, welcher gut beweglich ist, ist 10 cm vom Kniegelenkspalt an gemessen, lang. Der Stumpf ist gut mit Weichteilen gepolstert. Die Fibula ist nach Borchgrevink exartikuliert. Auf der Rückseite des Stumpfes reizlose Narbe. Über dem Fibulastumpf befindet sich eine erbsengroße Fistel, deren Umgebung gerötet ist. Die Fistel zeigt keine Heilungstendenz. Umfang des Oberschenkels 20 cm oberhalb der Mitte der Patella rechts 49 cm, links 39 cm. Der Stumpf ist wegen der Fistel nicht belastungsfähig. Patient trägt eine Prothese mit beweglichem Knie- und Fußgelenk und mit Stütze am Sitzbeinknorren.

Fall 12. Bernhard D. Vom 22. 5. 22—29. 7. 22 wegen hochgradiger Quetschung des linken Fußes mit Skelettierung der Fußknochen in der Chir. Universitätsklinik.

Amputatio cruris sin. an der Grenze zwischen mittlerem und unterem Drittel.

Entlassungsbefund: Der Stumpf ist bis auf eine etwa erbsengroße Stelle gut verheilt. Diese ist mit einer dünnen Epithelhaut bedeckt.

13. 1. 26: Ulcus prominens.

30. 1. 26: Die Ulcera sind verheilt, Patient wird entlassen.

Nachuntersuchung am 28. 3. 29: Patient, welcher vorher Pferdeknecht war, ist Schuhmacher geworden. Der Stumpf, welcher gut beweglich ist, reicht vom Kniegelenkspalt 29 cm nach abwärts. Der Stumpf ist wenig gepolstert. An der Vorderseite des Stumpfes 11 cm lange

Narbe. Über dem Tibiastumpf befindet sich ein etwa zehnpfennigstückgroßes Frostgeschwür, welches Granulationsbildung zeigt. Über dem Knochen ist die Narbe mit demselben verwachsen. Das untere Stumpfende ist blaurot verfärbt. Der Stumpf ist nicht belastungsfähig. Umfang des Oberschenkels 14 cm oberhalb der Mitte der Patella rechts 42 cm, links 34 cm. Patient trägt eine Prothese mit beweglichem Kniegelenk und Gummifuß, mit Kniescheibenstütze und Schultergurt.

Fall 13. Karoline T. Vom 30. 7. 24—8. 9. 24 wegen Tuberkulose der Fußwurzelknochen links in der Chir. Universitätsklinik.

Amputatio cruris sin. an der Grenze zwischen mittlerem und unterem Drittel (König).

Entlassungsbefund: Wunde gut verheilt. Mit Prothese, welche gut sitzt, entlassen.

Nachuntersuchung am 26. 3. 29: Amputationsstumpf reicht vom Kniegelenkspalt 23 cm nach abwärts. Der Stumpf ist gut beweglich. Knirschen in beiden Kniegelenken. Auf der Rückseite des Stumpfes 7 cm lange, reizlose Narbe. Der Stumpf, welcher gut gepolstert ist, ist über dem Knochen auf Druck schmerzhaft. Er ist nicht belastungsfähig. Umfang des Oberschenkels 14 cm, oberhalb der Mitte der Patella rechts 48 cm, links 42 cm. Patientin trägt eine Prothese mit beweglichem Knie- und Fußgelenk, welche mit Stizhöcker und Schulterriemen versehen ist.

Fall 14. Ernst H. Vom 10. 2. 25—26. 3. 25 in der Chir. Universitätsklinik wegen Ulcus pedis dextr. nach alter Schußverletzung.

Amputatio cruris dextr. an der Grenze zwischen mittlerem und unterem Drittel.

Entlassungsbefund: Die Narbe am Amputationsstumpf ist noch sehr empfindlich, aber reaktionslos. Keine Fisteln. Der Stumpf ist im Ganzen noch etwas gerötet und druckempfindlich. Der Tibiastumpf ist genügend mit Weichteilen gepolstert. Rechtes Knie- und Hüftgelenk sind sehr gut beweglich, Prothese bewilligt.

Nachuntersuchung am 28. 3. 29: Der Amputationsstumpf reicht vom Kniegelenkspalt 20 cm nach abwärts. Der Stumpf ist leidlich gut beweglich. Knirschen in beiden Kniegelenken. Über dem Knochen ist der Stumpf wenig gepolstert. Die Haut ist rötlich verfärbt und mit trockenem Schorf bedeckt. Der Stumpf ist nicht belastungsfähig. Auf der Rückseite des Stumpfes 7 cm lange, reizlose Narbe. Umfang des Oberschenkels 14 cm, oberhalb der Mitte der Patella rechts 37 cm, links 40 cm. Patient trägt eine Prothese mit Kniescheibenstütze und Schultergurt. Die Prothese sitzt gut und hat bewegliches Knie- und Fußgelenk. Wenn Pat. die Prothese entfernt, bekommt er Zittern in der Quadrizepsmuskulatur.

Fall 15: Albert K. Vom 3. 7. 24—30. 8. 24 wegen Ulcus prominens am Untersenkelstumpf rechts in der Chir. Universitätsklinik.

Reamputation 5 cm höher.

Entlassungsbefund: Die Wunde ist bis auf einen pfennigstückgroßen Granulationsherd, welcher jedoch überhäutet und dessen Umgebung noch druckschmerzhaft ist, gut verheilt.

12. 3. 27: Gelegentlich noch Schmerzen im Stumpf, besonders in der Gegend des Tibiastumpfes. Bei längerem Gehen und Stehen treten ziehende Schmerzen auf. In Ruhe ist Pat. beschwerdefrei. Stumpf sieht gut aus. Narbe ist reizlos, über dem Tibiastumpf etwas mit dem Knochen verwachsen. Die Fibula ist nach Borchgrevink entfernt. Kein Neurom nachweisbar.

Nachuntersuchung am 30. 3. 29: Der Unterschenkelstumpf reicht vom Kniegelenkspalt 14 cm nach abwärts. Der Stumpf ist konisch geformt, die Haut überall gut verschieblich. Von der Vorderfläche der Tibia zieht sich nach der lateralen Seite eine glatte, reizlose, 16 cm lange Narbe. Nach außen zu ist die Tibiakante auf Druck empfindlich. Umfang des Oberschenkels 14 cm, oberhalb der Mitte der Patella rechts 32 cm, links 39 cm.

Patient trägt eine Prothese mit beweglichem Knie- und Fußgelenk. Prothese sitzt am Oberschenkel und greift am Sitzbeinhöcker an. Sobald die Prothese entfernt wird, treten Zuckungen in der Quadrizepsmuskulatur auf.

Fall 16. Paul E. Augenblicklich in der Chir. Universitätsklinik. Patient hat 1917 durch Handgranate den rechten Fuß verloren.

Amputatio cruris dextr. an der Grenze zwischen mittlerem und unterem Drittel. Patient trug Prothese und legte sie vor 3 Jahren ab.

Untersuchungsbefund: Rechter Unterschenkel im unteren Drittl abgesetzt. Die Haut über dem Stumpf ist teigig geschwollen, zur Zeit mir Borken bedeckt. Im rechten Kniegelenk bei Bewegungen, welche ataktisch ausgeführt werden, deutliches Knirschen fühlbar. Der Stumpf hat eine Länge von 30 cm, vom Kniegelenkspalt abwärts gemessen. Die Narbe ist 11 cm lang, auf Druck schmerzhaft, überhaupt ist der ganze Stumpf druckschmerzhaft. Umfang des Oberschenkels 14 cm. oberhalb der Mitte der Patella rechts 29,5 cm, links 37,5 cm. Eine Prothese wird zur Zeit nicht getragen. Patient geht mit Krücken.

Die gebräuchlichsten Amputationsmethoden stimmen alle darin überein, den Stumpf möglichst lang zu wählen, da er für den guten Sitz der Prothese von ausschlaggebender Bedeutung ist. Auch ist die Narbe möglichst nicht auf das Stumpfende zu legen, da dadurch die Belastung eingeschränkt wird.

Für die Amputation am Unterschenkel kommen die von König, Bier, Hirsch, Bunge und Wilms angegebenen Methoden in Frage.

König wählt einen langen, vorderen Lappen, an welchem sich außer den Weichteilen noch das Periost befindet. Die Tibia wird dachförmig abgeschrägt, damit keine scharfen Knochenkanten entstehen.. Die Fibula wird 2—3 cm höher amputiert.

Bier wählt ebenfalls einen langen, vorderen Weichteillappen. Dann trennt er von der Tibia eine etwa 2 mm dicke Periostknochenschicht lappenartig ab und durchtrennt Tibia und Fibula in gleicher Höhe, jedoch etwas oberhalb der Lappenbasis und deckt mit dem Periostknochenlappen beide Knochenstümpfe.

Bei der Hirsch'schen Methode wird der horizontal durchsägte Knochen nur mit einem Hautlappen gedeckt. Jedoch ist hier eine sehr komplizierte Nachbehandlung notwendig, um den Amputationsstumpf tragfähig zu machen.

Auch Bunge nimmt einen großen, vorderen Lappen. Er trennt das Periost von der Tibia circulär ab und schiebt es nach distal ab. Die Tibia wird dann 2—3 mm unterhalb abgetragen und das Knochenmark auf 2—3 mm ausgekratzt, sodaß der Tibiastumpf nur aus Knochen ohne Periost und Mark besteht. Die Periostablösung soll die Gefahr der Entwickelung periostaler Wucherungen, die Auskratzung des Knochenmarkes, die einer schmerzhaften Marknarbe beseitigen.

Wilms durchtrennt bei tiefen Unterschenkelamputationen die Achillessehne so tief wie möglich unten, schlägt sie über den quer abgetragenen Tibiastumpf und vernäht sie mit dem vorderen Tibiaperiost. Die Fibula wird 2 cm höher abgetragen.

Zu erwähnen ist noch die von Borchgrevink bei hohen Unterschenkelamputationen die empfohlene Herauslösung des oberen Fibulaendes mit Köpfchen. Diese Methode ist insofern von Bedeutung, da sie ausgezeichnete Stümpfe gibt und da sich die Prothese außer auf den Stumpf auch gegen die breiten Tibiakondylen stützt.

Bei der Amputation im Oberschenkel haben wir zunächst die Amputatio femoris osteoplastica nach Gritti. Es wird ein breiter, vorderer, bis zum unteren Rande der Tuberositas tibiae reichender Hautlappen gebildet. Dann wird der Femur suprakondylär abgetragen. Die Patella wird an der Quadrizepssehne verbleibend, horizontal durchsägt, sodaß die Gelenkfläche fortfällt und dann auf dem Femurstumpf ge-

klappt. Man muß jedoch den Femurstumpf so kurz wählen, daß beim Umklappen der Patella auf diesen die Quadrizepssehne nicht spannt, da sonst die Patella abgleiten kann. König schlägt noch, um ein Abgleiten der Patella zu verhindern, für 8—10 Tage einen Nagel durch die Patella in den Femur. Payr durchtrennt aus diesem Grunde die Quadrizepssehne. Der Grittistumpf wird auch ohne besondere Nachbehandlung sehr gut tragfähig.

Bei Amputationen im unteren Ende des Femur deckt Wilms den Stumpf mit der Quadrizepssehne.

Damit ebenso wie beim Unterschenkelstumpf auch beim Oberschenkelstumpf die Narbe nicht auf das Stumpfende fällt, macht man Lappen- oder Ovalärschnitte, welche die Narbe auf die Seite verlegen. Dieses ist jedoch nur bei Amputationsstümpfen in der unteren Femurhälfte notwendig, da nur dort der Stumpf tragfähig ist. Höher hinauf läßt sich eine Prothese nicht mehr am Bein selbst anbringen. In den oberen Femurteilen kann man deshalb den Zirkelschnitt sowie auch den Lappenschnitt mit gleich-großen Lappen anwenden.

Man soll auch am Oberschenkel so wenig wie möglich amputieren, da die Länge des Stumpfes für den guten Prothesensitz ausschlaggebend ist. Aber auch ein kurzer Femurstumpf ermöglicht immer noch, den Stumpf zu bewegen, was beim Gehen von besonderem Vorteil ist.

Zu erwähnen ist noch, daß bei allen Amputationen die Nerven etwa 5—6 cm höher als der Knochenstumpf durchtrennt werden müssen, um die sehr schmerzhaften und einen Stumpf belastungsunfähig machenden Amputationsneurome zu verhindern. Da aber auch trotzdem nicht selten Neurome entstehen, welche bei Druck Schmerzen bereiten, ist es vorteilhafter, die von Bardenheuer angegebene Methode zur Nervenversorgung anzuwenden.

Wo soll man nun amputieren? Seefisch sagte: „Keinen Zentimeter mehr opfern, als unbedingt nötig ist.“ Dann stellte Kausch in einer Arbeit über konservatives Amputieren Wertzonen für die verschiedenen Abschnitte der Extremitäten auf. Er unterschied drei Wertzonen und zwar: 1. Zonen

von hohem Wert = wichtige Zonen, 2. Zonen von mittlerem Wert = minderwichtige Zonen und 3. Zonen von geringerem Wert = unwichtige Zonen. In einer Arbeit von 1923 wurden diese Zonen von *zur Verth* verbessert und ihnen noch eine vierte, die hinderliche Zone, hinzugefügt. Uns interessieren nun besonders die für die untere Extremität angegebenen

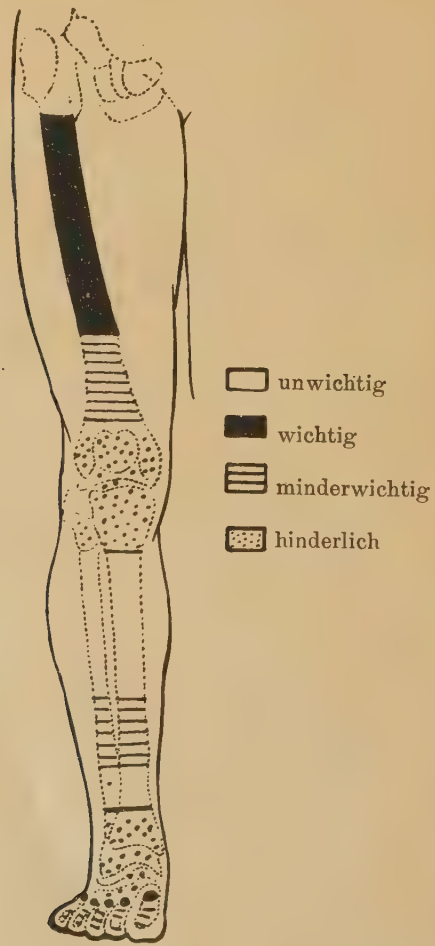

Wertzonen. Zur Verth hat zu vorstehender Abbildung, welche in verschiedenen Schattierungen die einzelnen Zonen kennzeichnet, folgende Erklärung und Begründung hinzugefügt:

Der oberste Teil des Oberschenkels bis zum Trochanter minor, das sind etwa 10 cm, verdient die Bezeichnung unwichtig oder sogar überflüssig. Er ist als Grundlage des fleischigen Wulstes am Ursprung des Oberschenkels erwünscht, kann wegen seiner Kürze und Schwäche zur Beugung der Prothese jedoch nicht ausgenutzt werden. Er ist in vielen Fällen bei ungünstigen Narben- und Stumpfverhältnissen hinderlich, sodaß es sich empfehlen kann, ihn zu entfernen.

Weit wichtiger ist die sich anschließende Zone der oberen zwei Drittel des Oberschenkels. Hier ist in Wahrheit das Bestreben am Platze, jeden Centimeter zu erhalten. Erst wenn der Oberschenkelstumpf zwei Drittel der Oberschenkellänge, also etwa 30 cm erreicht, greift eine etwas größere Bewegungsfreiheit Platz. Je länger der Stumpf wird, desto mehr kann die engherzige Sparsamkeit zurücktreten.

Die minderwichtige Zone beginnt am Oberschenkel, dessen Kunstglied kräftige Führung und daher lange Bewegungshebel verlangt, etwa an der Grenze des mittleren und unteren Drittels. Gerade am Oberschenkel verdient aber auch in dieser Zone jede Spanne auf die Möglichkeit ihrer Erhaltung geprüft zu werden.

Sechs Zentimeter oberhalb des Kniegelenkes beginnt die hinderliche Zone. Die Prothese ist das unentbehrlichste Gerät des Beinamputierten, von dessen Sitz und Arbeiten der Einbeinige im weitesten Maße abhängig ist. Es besteht nunmehr wohl Einigkeit darüber, daß das aus Holz gefertigte Kunstbein als das funktionstüchtigste, haltbarste und bequemste Kunstbein angesehen werden muß. Das Holzbein beansprucht aber mindestens 4 cm freien Raum oberhalb des Kniegelenkes, um den künstlichen Gelenkmechanismus anzubringen. Zwei Zentimeter trägt die an der Rückseite angefrischte Kniescheibe mit der bedeckenden Haut auf, also

6 cm. Freiheit verschafft dem Prothesenbauer die Möglichkeit, dem Amputierten die beste Prothese zu liefern. Holzbeine, die längere Oberschenkelstümpfe aufnehmen können, erfordern besondere Konstruktion und besondere Mittel. Sie kommen für die Masse nicht in Betracht. Auch die Lederprothese mit Seitenschienen tut ihre Dienste. Das geteilte Kniegelenk vermindert die Festigkeit, Sicherheit und den Formenbestand der Prothese. Die Kniegelenksachse liegt aber 2½ cm oberhalb des Kniegelenkspaltes. Darüber muß noch die Stütze und die Polsterung für den belastungsfähigen oder tragfähigen Stumpf angebracht werden. Also auch die Lederprothese mit durchgehender Kniegelenksachse fordert 4 cm Spielraum oder Absetzung 6 cm oberhalb des Gelenkspaltes. Amputiert man jedoch unterhalb der Grenze, wo die hinderliche Zone beginnt, so kann man sich dadurch helfen, daß man das Gelenk tiefer legt. Dann wird der künstliche Unterschenkel entsprechend kürzer. Beim Sitzen erreicht der Fuß den Boden nicht mehr. Das Knie steht im Sitzen weit vor. Die unteren 6 cm des Oberschenkels sind hinderlich und müssen fallen.

Es folgt die in ihren oberen 10 cm mindestens bis zu dem Ansatz des Kniescheibenbandes ebenfalls hinderliche Zone am Schienbeinkopf. Die ersten 8—10 cm des Unterschenkelstumpfes sind zur Bewegung des künftigen Unterschenkels zu kurz. Besonders wenn die Kniegelenksachse des Kunstbeines nicht ganz mit der Achse des natürlichen Kniegelenks übereinstimmt, schlüpft der kurze Unterschenkelstumpf bei der Beugung des Kniegelenkes aus dem Unterschenkeltrichter heraus. Er nutzt nicht und bedarf, um nicht zu schaden, besonderer Konstruktionen, die das Kunstbein belasten und komplizieren können.

Es schließt sich der für den Unterschenkelstumpf wichtigste Teil an, der nach unten bis etwa zur Hälfte des Unterschenkels reicht. Am Unterschenkel nimmt die Bedeutung der Stumpflänge etwas höher ab als am Oberschenkel, einmal aus funktionellen Gründen, weil die Gewichte, die der Hebelarm des Stumpfes bewegen muß, nicht so bedeutend

sind wie am Oberschenkel, weil der Unterschenkel zum Unterschied vom Oberschenkel Muskeln, die aus der Richtung des Stammes kommen, nicht zum Ansatz dient, endlich weil der lange Stumpf an das künstliche Fußgelenk sehr hohe Anforderungen stellt, daher sonst gute Konstruktion ausschließt; dann aber auch aus biologischen Gründen. Der lange Unterschenkel ist meist sehr empfindlich, leichter verletzlich für mechanische und Kälteeinflüsse, vielfach blaurot gefärbt, oft geschwürig verändert.

Die anatomischen und biologischen Nachteile des langen Unterschenkelstumpfes nehmen nach unten hin zu. An der Grenze des mittleren und unteren Drittels beginnt daher eine als unwichtig zu bezeichnende Zone, fast möchte ich sie den hinderlichen Zonen zuzählen.

Unbedingt hinderlich und stets zu entfernen sind die unteren 6 cm des Unterschenkels. Die früher als hohes Ziel des Pirogoff gepriesene Erhaltung der natürlichen Unterschenkellänge ist ein schwerer Nachteil. Zur Zeit Pirogoff's wurde der prothesenlose Unterschenkel zur Stütze. Damals machte der lange Stumpf für den Amputierten jeden künstlichen Behelf überflüssig. Unsere Zeit ist anspruchsvoller geworden. Sie verlangt auch am amputierten Bein zum Mindesten Abwickelung. Noch Kausch rühmt der tiefen Unterschenkelamputation nach, daß sie zur Not bei Gefahr, Feuersbrunst, Defekt der Prothese auch Fortbewegung ohne Prothese gestattet. Das tut zur Not auch der 6 cm kürzere Stumpf. Es erscheint zu teuer erkauft, daß deswegen der Amputierte für alle seine Zukunft sich mit einer minderwertigen und wegen der Breite der Knöchelgegend unförmig ausladenden Prothese behelfen soll. Die relativ beste Pirogoffprothese ist das knöchelgelenklose Holzbein mit Gummifuß oder Filzfuß. Der Holzklotz muß, um genügend Festigkeit zu erreichen, 3 cm dick sein, das Polster über ihm verlangt 2—3 cm Stärke, das sind etwa 5—6 cm. Durch den Fortfall des Sprungbeines werden ungefähr 2 cm gewonnen. Je nach der Länge, die dem Fersenbeinrest unter dem Unterschenkelknochen gegeben wird, müssen also die untersten

4—6 cm des Unterschenkels als hinderlich bezeichnet werden und fortfallen.

Mancherlei Erfahrungen haben gezeigt, daß der Pirogoff nicht immer der ideale Stumpf ist, als der er gilt. Auch die relativ beste gelenklose Holzpirogoffprothese ist noch unbefriedigend. Gewiß ist daher denen zuzustimmen, die den Pirogoff grundsätzlich zugunsten der Unterschenkelamputation verwerfen, immerhin ist er der beste am Unterschenkelende. Zu einer chirurgisch nicht unbedingten Opferung des ganzen Fußgelenkteiles ist der Entschluß schwer. Ich habe daher auf der Zeichnung 6 cm oberhalb des Fußgelenkes ein tiefschwarzes Querband angebracht, das die beste Stelle zu dem Pirogoff bezeichnet.

Alle Absetzungen durch die Fußwurzeln sind für die Prothese ungünstig. Günstige Chopartstümpfe sieht man nur selten. Die Exartikulation sub talo ist nicht besser. Gewiß lassen sich auch sub talo chirurgisch ideale Stümpfe erzielen, auch diese sind selten. Funktionell ist aber auch den chirurgisch idealen Stümpfen sehr schwer zu helfen. Talus und Calcaneus habe ich daher als hinderlich bezeichnet. Öfter begegnet man auch brauchbaren Lisfrancstümpfen. Recht gute Stümpfe nach Lisfranc kommen mit einem zweckmäßig gebauten Schuh allein aus. Aber auch diese tarso-metatarsale Amputation stellt meist nicht zufrieden. Ist der Lisfrancstumpf chirurgisch nicht sehr gut, dann ist er orthopädisch ebensowenig zu befriedigen wie die anderen Fußwurzelstümpfe. Besser dagegen und sicherer zu versorgen ist die Amputation nach Sharp-Jäger durch die Mittelfußknochen, die die Sehnenansätze und den größten Teil des Fußgewölbes erhält. Darüber hinaus ist der Verlust der vorderen Fußteile, abnehmend zu den Nagelgliedern der Zehen hin, funktionell nicht hoch zu bewerten. Gut gebaute orthopädische Schuhe ersetzen den durch den Verlust der Mittelfußknochen verschuldeten Funktionsausfall.

Ebenso wie zur Verth verwirft auch G. A. Albrecht die Amputation im intramalleolären Teil des Unterschenkels. Er gibt der Amputation an der Grenze des mittleren und unte-

ren Drittels den Vorzug. Die Absetzung im oberen Drittel des Unterschenkels, Albrecht geht dabei weiter als zur Verth, hält er nicht für vorteilhaft, da es meist einen zu kurzen, zu Kontrakturen neigenden Stumpf, häufig mit stark vorspringendem Fibulaköpfchen gibt, der zur Stütze für ein Kunstbein wenig geeignet ist. Albrecht bevorzugt die Amputation nach Gritti

Während zur Verth die Zone am Oberschenkel, welche unterhalb des Trochanter major beginnt, für wichtig hält, zieht es Albrecht vor, bei Amputation im oberen Drittel des Oberschenkels dicht unterhalb des Trochanter minor abzusetzen, wenn es nicht gelingt, einen gut gedeckten, 18—20 cm langen Stumpf zu erzielen.

Auch Jottkowitz ist der Meinung, daß der kürzeste Stumpf des Oberschenkels an sich der Erhaltung wert ist.

Von Renesse erachtet Unterschenkelstümpfe auch kürzer als 6 cm. für wichtig.

Um einen belastungsfähigen Stumpf zu erhalten, müssen folgende vier Gesetze berücksichtigt werden:

1. Der Stumpf muß möglichst wenig narbig, gut gepolstert, unempfindlich und gut ernährt sein. Die unversehrte Weichteildecke steht an Wichtigkeit nicht zurück hinter dem schmerzfreien Knochenende, in mehreren Fällen ihm voraus.
2. Exartikulationen der großen Gelenke sind funktionell ungünstig.
3. Ganz kurze Stümpfe sind funktionell unbrauchbar.
4. Neben der Länge des Bewegungshebels sind die Muskelansätze für die Wahl des Absetzungsortes zu berücksichtigen.

Ein unter diesen Voraussetzungen amputiertes Glied müßte belastungsfähig sein. Ein Neurom, eine Fistel können trotz dieser Bedingungen einen Stumpf für die Belastung unbrauchbar machen.

Unter Berücksichtigung der eben angeführten Forderungen konnte ich bei meinen Nachuntersuchungen feststellen, daß bei allen 6 im Oberschenkel Amputierten die Nar-

be auf der Rückseite lag, der Stumpf gut gepolstert war, dem Muskelansatz Rechnung getragen war und alle in der wertvollen Zone lagen. Jedoch sind davon nur 5 Stümpfe belastungsfähig. Wegen eines bestehenden Amputationsneuroms verträgt ein Stumpf keine Belastung. Hier wäre eine Kürzung des Nerven und eine Versorgung desselben nach Bardenheuer notwendig, um auch diesen Stumpf belastungsfähig zu machen. Bei einem Amputierten, dessen Stumpf wohl belastungsfähig ist, kann wegen einer bestehenden Analfistel vorübergehend keine Prothese getragen werden.

Hervorzuheben ist, daß bis auf einen Fall, wo Patient einen Stelzfuß trägt, der Stumpf nicht voll belastet wird. Die meisten Prothesen greifen am Sitzbeinknorren, eine am Trochanter an. So wird ein Teil der Belastung vom Stumpf auf einen anderen Knochenteil verlegt.

Von 10 Unterschenkelstümpfen sind 3 voll belastungsfähig. In einem Fall ließ sich wegen eines Amputationsneuroms der Stumpf nicht voll belasten. Hier gilt dasselbe, was bei den Oberschenkelamputationsstümpfen gesagt ist, um den Stumpf belastungsfähig zu machen. Bei 3 Amputierten ist der Stumpf über der Tibia wenig gepolstert und die Haut über dem Knochenstumpf druckschmerzhaft, sodaß Belastung nicht möglich ist. In einem weiteren Fall besteht eine Fistel über dem Tibiastumpf, in einem anderen ein Frostgeschwür, welche die Belastung unmöglich machen. Endlich läßt noch ein Stumpf wegen der über dem Stumpfende liegenden Narbe keine volle Belastung zu, obwohl der Stumpf sonst für die Belastung geeignet wäre.

Von den Prothesen belastet keine den Stumpf direkt, sondern alle greifen entweder an den Kondylen des Oberschenkels oder an der Kniescheibe, Tuberositas tibiae und am Sitzbeinhöcker an. Oft ist die Prothese noch, um einen besseren Halt zu haben, mit einem Schultergurt versehen.

Von den 8 belastungsunfähigen Stümpfen sind 3 Fälle, bei denen die Ursache nicht an der Art des Amputations-

stumpfes liegt, und welche belastungsfähig gemacht werden können.

Unsere Stümpfe entsprechen bis auf einen den von zur Verth aufgestellten Richtlinien. In diesem Falle ist die Absetzung 10 cm unterhalb des Kniegelenks gemacht worden. Der Stumpf ist funktionell gut, nur wegen einer bestehenden Fistel über dem Tibiastumpf nicht belastungsfähig.

Zusammenfassend läßt sich sagen, daß bei unseren Oberschenkelstümpfen bei fast allen Fällen ein belastungsfähiger Stumpf erzielt worden ist. Bei den Unterschenkelstümpfen ist das Resultat nicht so günstig, nur 3 Stümpfe sind voll belastungsfähig. Bei 3 weiteren Fällen ließe sich Belastungsfähigkeit erzielen, wenn die unabhängig vom Stumpf bestehenden Beschwerden beseitigt würden.

Die Beurteilung des Amputationsstumpfes und seiner Belastungsfähigkeit stößt auf große Schwierigkeiten, da der Beruf des Amputierten von Wichtigkeit ist. Hat ein Mensch viel körperliche Arbeit und muß er seinen Beruf im Stehen ausüben, so kann selbst ein guter Stumpf Beschwerden machen, während bei sitzendem Beruf ein weniger guter Stumpf kaum Beschwerden zu machen braucht. Oftmals ist ein Berufswechsel notwendig.

Auch bei einem gut belastungsfähigen Stumpf läßt man gern die Prothese entfernt vom Stumpf angreifen.

Nach Fertigstellung der Arbeit erschienen noch zwei Arbeiten über Amputationsstümpfe. Zur Verth sagt über die von ihm festgelegten Wertzonen bei der Amputation im wesentlichen das Gleiche, was er in seiner Arbeit 1924 gesagt hat. Bei der Absetzung im Unterschenkel haben ihn seine Erfahrungen gelehrt, radikaler vorzugehen. Da die bis in die untere Hälfte reichenden Unterschenkelstümpfe meist blau verfärbt, kalt, oft mit Ekzemen, Keratosen und schwer heilbaren Geschwüren bedeckt sind, ist zur Verth, welcher früher die untere Hälfte des Unterschenkels in seinem oberen Teil als minder wertvoll, in seinem unteren Teil als unwichtig bezeichnet hat, geneigt, sie noch geringer ein-

zuschätzen. Er fordert die Entfernung der unteren Schafthälfte besonders bei allen nicht mehr jugendlichen Personen.

Bei der Nachuntersuchung der Pirogoffstümpfe fand zur Verth, daß Stümpfe, welche in den ersten Jahren voll befriedigten, unbrauchbar geworden waren, da eine starke Schmerzhaftigkeit, welche zu Nachamputationen zwang, entstanden war. Den Grund für diese Schmerzhaftigkeit glaubt v. Renesse in der Belastung des Ansatzes der Achillessehne gefunden zu haben. Jedoch stimmt zur Verth dieser Anschauung nicht zu, da doch jeder nach dem Originalverfahren Pirogoff's angelegte Stumpf die Ansatzstelle der Achillessehne belastet. Außerdem wird der Schmerz nicht in der Ferse, sondern höher herauf im Schienbeinschaft an und oberhalb der Vereinigungsstelle gefühlt.

Jottkowitz gibt in seiner Arbeit über „Absetzung und Ersatz an den unteren Gliedmaßen" Wertzonen an, welche sich nicht ganz mit denen von zur Verth decken. Er hat folgende Richtlinien aufgestellt:

1. Die Fußwurzel- und Knöchelgegend sind eine bedingt brauchbare Absetzungszone, die Stümpfe nach Chopart, Pirogoff und Syme sind zu etwa 50% funktionell ungünstig.
2. Das untere Drittel des Unterschenkels ist eine unbrauchbare Zone, die langen Diaphysenstümpfe des Unterschenkels sind durchaus ungünstig.
3. Die proximalen 6 cm des Unterschenkels sind unbrauchbar, die Unterschenkelkurzstümpfe unter 6 cm sind durchaus ungüntsig.
4. Die Kondylengegend des Oberschenkels ist unbrauchbar, der Exartikulationsstumpf des Oberschenkels ist funktionell ungünstig.

Vergleicht man nun diese Richtlinien mit den von zur Verth aufgestellten Wertzonen, so findet man in den letzten drei Punkten bei beiden Autoren vollkommene Übereinstimmung. Im ersten Punkt geht zur Verth weiter als Jottkowitz, indem er die Stümpfe nach Chopart, Pirogoff und Syme ganz verwirft.

Literaturverzeichnis.

zur Verth: Centralblatt für Chirurgie. Jahrgang 58 Nr. 25 Seite 1581.
Jottkowitz: Münchener Medizinische Wochenschrift. Jahrgang 78 Nr. 22 Seite 904.
Lange: Lehrbuch der Orthopädie S. 629.
Pels-Leusden: Chirurgische Operationslehre S. 166, 168, 200—213.
Klapp: Chir. Operationslehre (Bier, Braun, Kümmel) Band V S. 474—478, 486—493, 592—570
Zur Verth: Münch. Med. Wochenschrift 1923 Nr. 10 S. 298—299
G. A. Albrecht: Westnik chir. i pograen. oblastei 1926 Nr. 20 S. 98
Wendel: Zentralblatt f. Chirurgie 1927 Nr. 45 S. 2833—2842
Sattler: Zeitschrift für orthopädische Chirurgie Band 47 Nr. 2 S. 268—275
Jottkowitz: Münch. Medizinische Wochenschrift 1924 Nr. 48 S. 1680
V. Renesse: Münch. Medizinische Wochenschrift 1925 Nr. 4, S. 134.

Lebenslauf.

Am 25. Dezember 1904 wurde ich zu Crossen a/Oder als Sohn des Kaufmannes Max Goldbach und seiner Ehefrau Helene geb. Joppich geboren. Vom 6.—10. Lebensjahre besuchte ich die Mittelschule zu Crossen a/Oder und anschließend vom 10.—19. Lebensjahre das Realgymnasium daselbst. Die Reifeprüfung bestand ich am 11. März 1924. Meinem Medizinstudium oblag ich an folgenden Universitäten: Universität Heidelberg Sommersemester 1924, Universität Greifswald Wintersemester 1924/25—Wintersemester 1926/27. Hier legte ich nach 4 vorklinischen Semestern die ärztliche Prüfung nach der neuen Prüfungsordnung ab. Im Sommersemester 1927 war ich in Wien immatrikuliert. Im Wintersemester 1927/28 studierte ich in Breslau, um dann vom Sommersemester 1928 bis zum Wintersemester 1928/29 an der Universität zu Greifswald mein Studium zu beenden. Hier bestand ich die ärztliche Prüfung am 19. 9. 1929. Den Verpflichtungen des praktischen Jahres bin ich am Kreiskrankenhaus zu Salzwedel nachgekommen, wo ich auf allen Abteilungen beschäftigt war.

Es sei mir gestattet, an dieser Stelle aller meiner hochverehrten Herren Lehrer in Dankbarkeit zu gedenken, besonders Herrn Professor Dr. Sommer für die feundliche Überlassung der Arbeit, für Anregung zu ihrer Durchführung, sowie für die Übernahme des Referats zu danken.